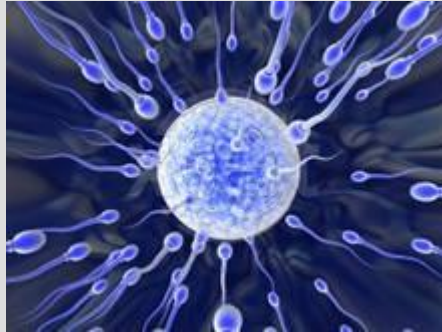

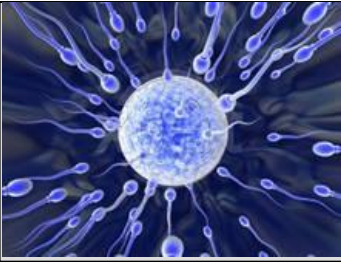6 Septembre 2012



Dr Eric HUYGHE  
Dr Jean Marc RIGOT

**Module Infertilité (Niveau 1 - 1<sup>ère</sup> partie)**  
**2 cas cliniques d'azoospermie**

**Objectifs : Les 2 types d'azoospermie & leur gestion**



# Cas clinique # 1

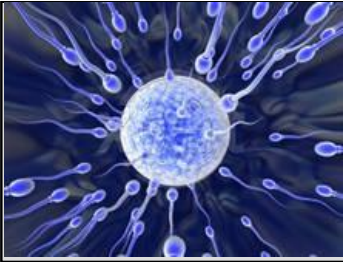**Monsieur A. 29 ans se présente à la consultation avec sa compagne. Le couple est marié depuis 2 ans et demi et a un désir d'enfant depuis le début.**

**la conjointe a consulté sa gynécologue parce cela fait déjà plusieurs mois qu'ils essaient d'avoir un enfant, mais que rien ne vient...**

**La gynécologue de Madame a fait un bilan complet (bilan hormonal, échographie, hystérosalpingographie), et a déclaré à la patiente âgée de 27 ans, qu'il n'y a aucune anomalie. Bref, elle est présumée fertile, et donc...**

**« Ca pourrait venir de votre mari ».**

**Elle remet donc à la patiente une ordonnance de spermogramme. Le patient fait l'examen, reçoit quelques jours plus tard par la Poste les résultats...et patatrac... AZOOSPERMIE**



# Cas clinique # 1

1. Peut-on parler d'azoospermie ?



# Cas clinique # 1

## 1. Peut-on parler d'azoospermie ?

NON, il est nécessaire d'avoir 2 spermogrammes :

- réalisés dans de bonnes conditions
- à au moins 3 mois d'intervalle
- avec examen du culot après centrifugation

Pour parler d'azoospermie

# AZOOSPERMIE

10% des infécondités masculines

Absence de  
spermatozoïdes  
dans l'éjaculât  
sur 2 examens à  
3 mois d'intervalle

vérifier

Culot après  
centrifugation

Conditions de  
recueil

Pathologies  
intercurrentes



# Cas clinique # 1

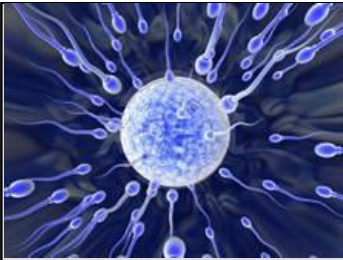2. Décrivez votre consultation :



# Cas clinique # 1

Monsieur n'a pas de facteur de risque pour la fertilité dans les antécédents et l'examen clinique va retrouver une hypotrophie testiculaire bilatérale, le restant de l'examen étant par ailleurs normal .

Le spermogramme de contrôle ne retrouve aucun spz avec un volume à 2,7 ml et un pH à 7,8 (normaux) (DA = 4 j) → identique au précédent.



# Cas clinique # 1

3. Quel(s) examen(s) demandez-vous en 1<sup>ère</sup> intention ?

Echo

Bilan hormonal comportant:

FSH

testostérone

+/- Inhibine B, LH

# CAT devant une AZOOSPERMIE

Déterminer  
le type

SECRETOIRE  
(NO)

EXCRETOIRE

MIXTE

Au moyen  
de

ANAMNESE

CLINIQUE

BIOLOGIE

ECHOGRAPHIE



# Cas clinique # 1

Le bilan hormonal que vous avez demandé chez Monsieur montre une FSH à 17 mU/ml (normale < 10) et une inhibine à 20 ng/l (normale > 80).

4. Quel diagnostic posez-vous ?

Azoospermie sécrétoire : hypotrophie test, profil hormonal

# I - AZOOSPERMIES SECRETOIRES

mécanisme

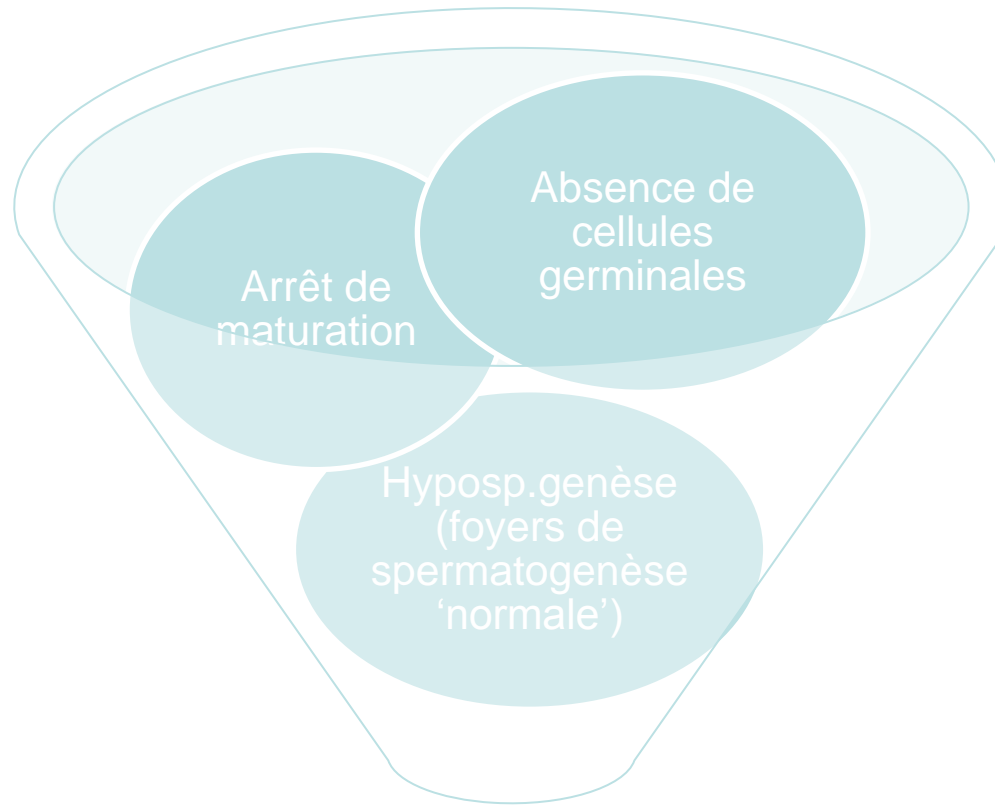
anamnèse

examen  
clinique

échographie

b. Hormonal

génétique



spermatogenèse  
défaillante

# I - AZOOSPERMIES SECRETOIRES

mécanisme

anamnèse

examen  
clinique

échographie

b. Hormonal

génétique

- Cryptorchidies (uni: 15% bilat: 45%)
- Torsion testiculaire/trauma bilat
- Orchites bilat
- Chimio - radiothérapies / iatrogène
- Maladies systémiques (IR...)
- Toxiques
- Retard pubertaire / hypogonadisme
- Génétiques



# Cas clinique # 1

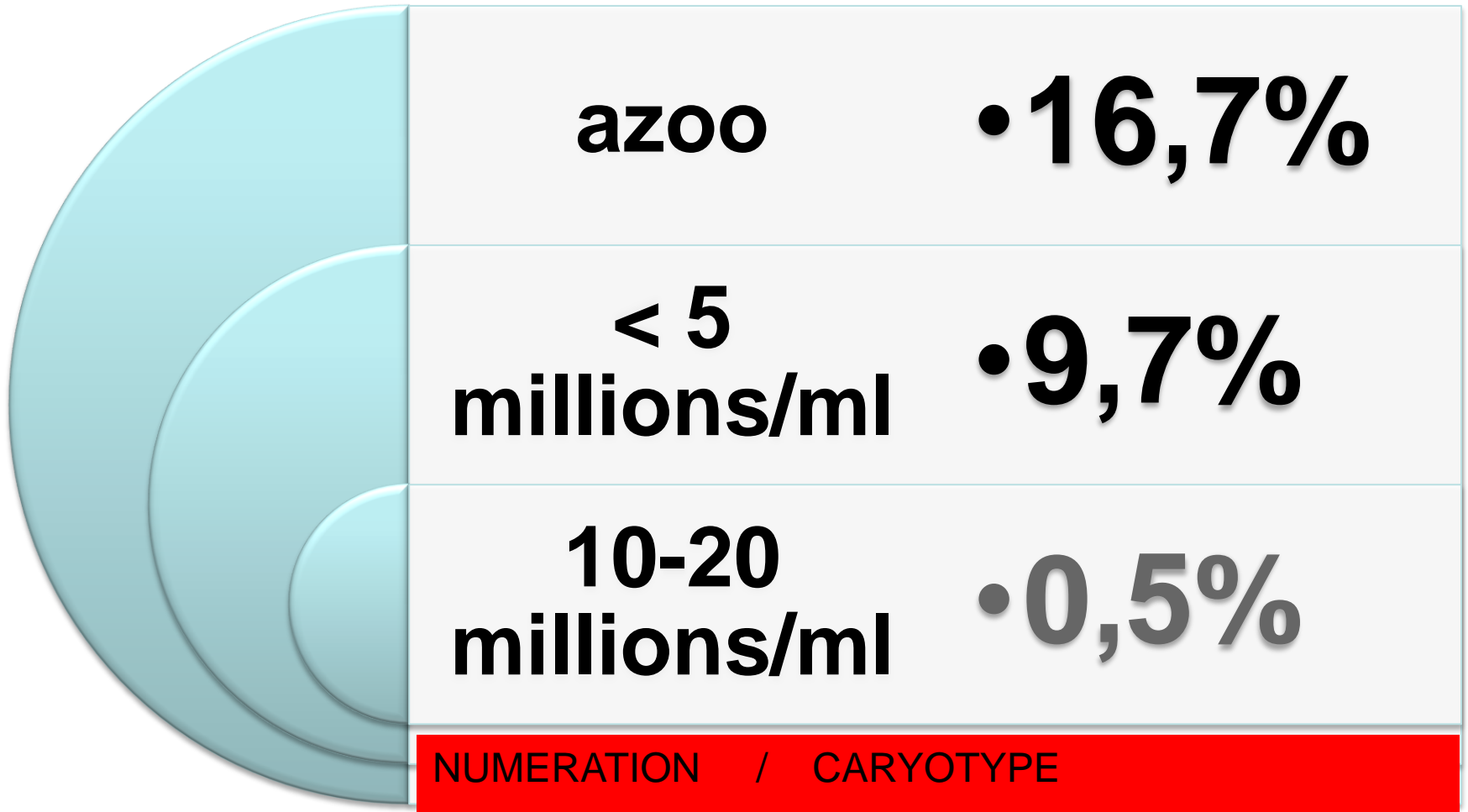
5. Le diagnostic établi, quelle(s) exploration(s) devez-vous envisager et pourquoi?

Caryotype: 16% d'anomalies

Microdélétions du chromosome Y

pas d'écho endorectale

# CARYOTYPE




# ANOMALIES CHROMOSOMIQUES CHEZ L'HOMME INFERTILE

## Anomalies chromosomiques chez 2651 hommes infertiles

	Azoospermie		Oligozoospermie			Total
	Obstructive	Non - Obstructive	Sévère < 5 x 10 <sup>6</sup> /mL	Modérée 5-10 x 10 <sup>6</sup> /mL	Légère > 10-20 x 10 <sup>6</sup> /mL	
No. de patients	144	648	648	628	583	<b>2651</b>
<b>Anomalies des ch. sexuels</b>						
X		91	10			101
Y	1	10	11	7	1	30
<b>Anomalies des autosomes</b>						
Transloc. robertsoniennes		3	26	8	1	38
Transloc. réciproques	2	4	10	6	1	23
Autres			6	6		12
Total Anomalies	3	108	63	27	3	<b>204</b>
Pourcentage	2.1*	<b>16.7*</b>	<b>9.7*</b>	<b>4.3*</b>	0.5*	7.7

\*  $p < .001$

- Plus fréquente cause génétique moléculaire d'oligospermie sévère et d'azoospermie : 8 – 12 % chez les hommes azoospermes



Représentation du chromosome Y humain d'après Jobling MA et Tyler-Smith 2000 (Trends in Genetics, 16 : 356-362) :



# Cas clinique # 1

6. Aucune étiologie n'est identifiée. Quelles sont les possibilités pour ce couple ?

TESE + ICSI

Insémination intra-utérine avec sperme de donneur

Adoption

Abandon du projet d'enfant



# Cas clinique # 1

7. Le couple décide de partir en AMP. Quelle info lui donnez vous concernant les chances de retrouver des spz à la biopsie, et les chances de grossesse ?

**Si on trouve des spermatozoides à la biopsie :**

A. Une chance sur 2 d'avoir une grossesse

B. généralement grossesse après 2 cycles d'ICSI

**Au final, enfant dans 20% des cas chez les sécrétoires, et  
50% chez les excrétoires**



## Cas clinique # 2

- Le chef de service de biologie de la reproduction vous appelle personnellement pour que vous fassiez une biopsie testiculaire pour prélèvement de spz chez un homme de 32 ans ayant les spermogrammes suivants
- Spg 1 12/01/09 (abst: 3 j) : vol: 3,2 mL, pH: 7.9, num: 0
- Spg 2 22/04/09 (abst: 5 j) : vol: 4,1 mL, pH: 7.8, num: 0
- 2 Spermocultures Nég

### 1. Que lui répondez lui ?

Le patient ne doit pas avoir d'AMP sans avoir été examiné  
Aucun bloc sans consult au préalable



## Cas clinique # 2

A la consultation, l'interrogatoire vous apprend que Monsieur L., 32 ans vit en union libre depuis 4 ans, son amie ayant 28 ans, et qu'ils ont une infertilité 1aire de 20 mois.

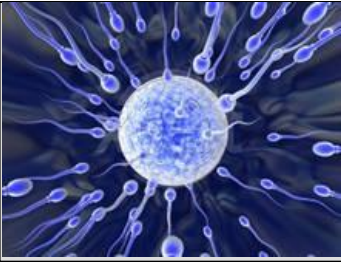
- Seul ATCD : plusieurs épisodes d'épididymite

### 2. Quelles données allez-vous rechercher à l'examen clinique ?

Testicules ?

Épididymes ?

Déférents ?



## Cas clinique # 2

3. Quel(s) examen(s) demandez-vous pour confirmer le diagnostic d'obstruction épидидymaire bilatérale ?

EXAMEN CLINIQUE



EX COMPLEMENTAIRES :  
1 Echo scrotale + endorectale  
2 Marqueurs plasma sém.

# Orientation diagnostique

**% volume  
total éjac.**

**pH**

**marqueurs**

**Epididyme**

**5 %**

**6,8 - 7**

**L-Carnitine  
glycérophosphocholine  
Alpha-glucosidase**

**Vésicules Séminalles**

**60 - 70 %**

**7,5 - 8**

**Fructose, Choline**

**Prostate**

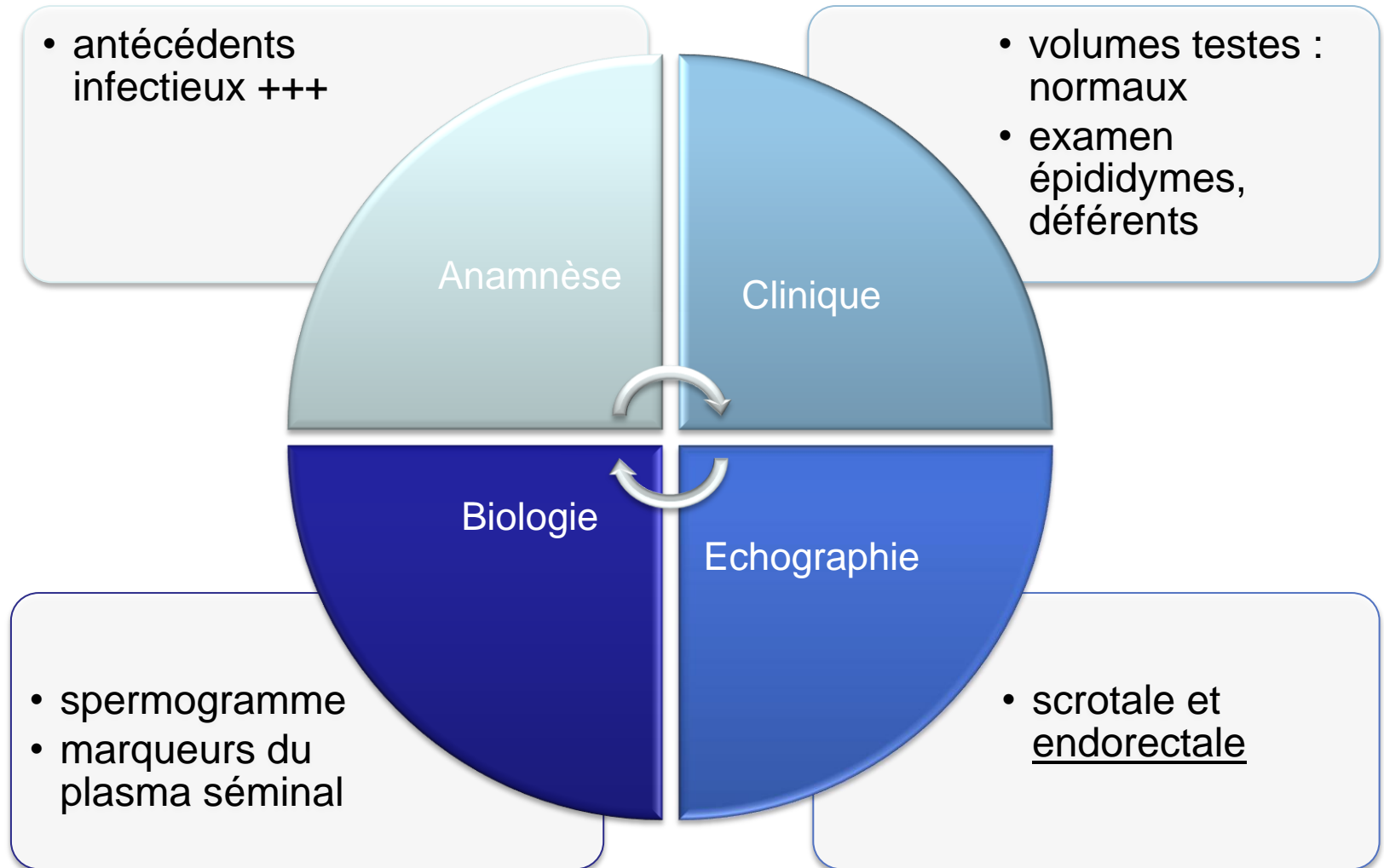
**20 - 25 %**

**6,5 - 7**

**Citrate, Zinc  
Phosphatase acide**

# AZOOSPERMIES EXCRETOIRES

## en résumé, le diagnostic repose sur



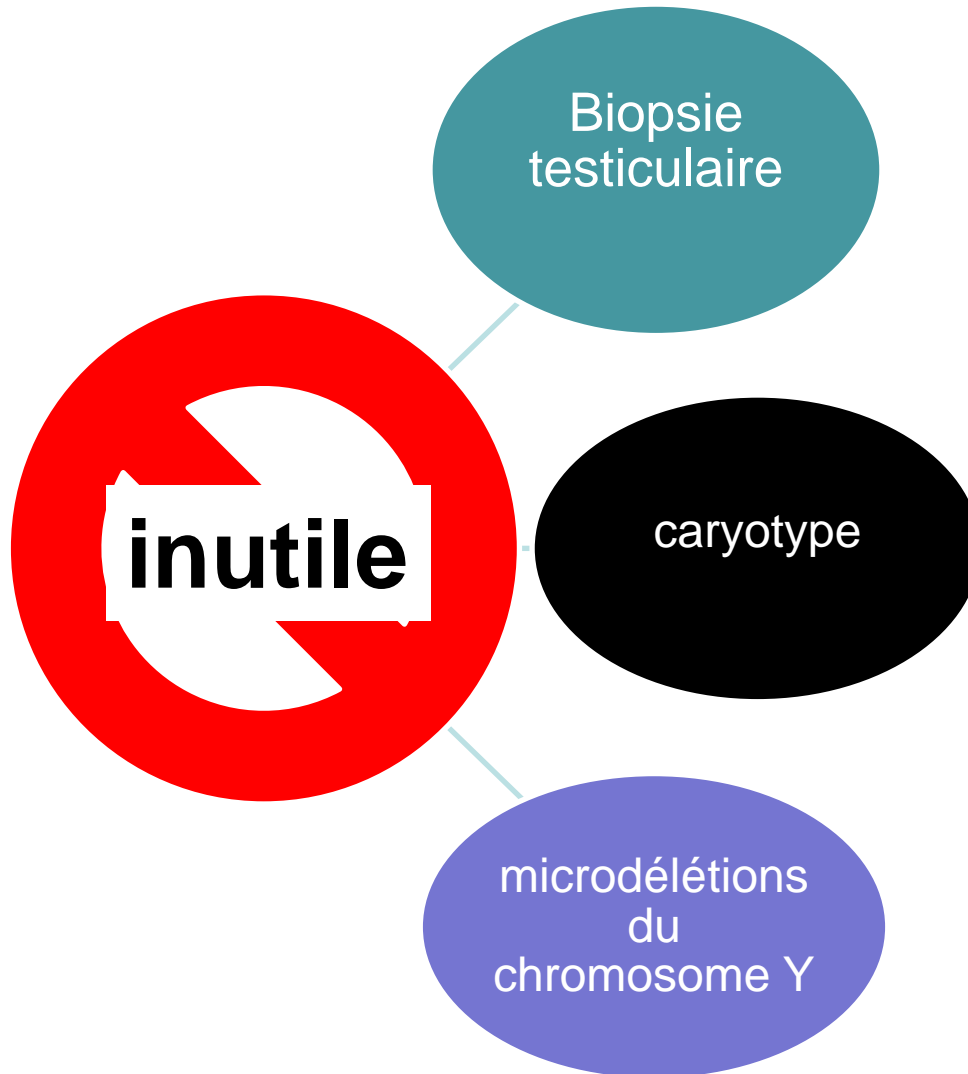


## Cas clinique # 2

4. Vous retenez le diagnostic d'obstruction épидидymaire bilatérale, quelle conduite à tenir leur proposez-vous ?

- Chirurgie pour prélèvt spermatozoïdes épидидymaires
- Test de perméabilité d'aval et si possible AED uni- ou bilat
- SI AED, organisation de congélations de sperme éjaculé en post-op
- Si impossible : ICSI avec spermatozoides épид.
- PAS DE BIOPSIE TESTICULAIRE D'EMBLEE

## II - AZOOSPERMIES EXCRETOIRES SONT INUTILES en première intention





## Cas clinique # 2

4. Quel examen demanderiez vous si l'échographie endorectale avait répondu agénésie des 2 vésicules séminales et des déférents dans leur portion pelvienne?

**Etude des mutations du gène ABCC7 (CFTR)**

étude extensive